

Nazwa kwalifikacji: **Prowadzenie działalności profilaktyczno-leczniczej pod nadzorem i na zlecenie lekarza dentysty oraz utrzymanie gabinetu w gotowości do pracy i prowadzenie promocji zdrowia**

Oznaczenie kwalifikacji: **Z14**

Wersja arkusza: **SG**

Z.14-SG-20.01

Czas trwania egzaminu: **60 minut**

EGZAMIN POTWIERDZAJĄCY KWALIFIKACJE W ZAWODZIE

Rok 2020

CZĘŚĆ PISEMNA

**PODSTAWA PROGRAMOWA
2012**

Instrukcja dla zdającego

1. Sprawdź, czy arkusz egzaminacyjny zawiera 12 stron. Ewentualny brak stron lub inne usterki zgłoś przewodniczącemu zespołu nadzorującego.
2. Do arkusza dołączona jest KARTA ODPOWIEDZI, na której w oznaczonych miejscach:
 - wpisz oznaczenie kwalifikacji,
 - zamaluj kratkę z oznaczeniem wersji arkusza,
 - wpisz swój numer PESEL*,
 - wpisz swoją datę urodzenia,
 - przyklej naklejkę ze swoim numerem PESEL.
3. Arkusz egzaminacyjny zawiera test składający się z 40 zadań.
4. Za każde poprawnie rozwiązane zadanie możesz uzyskać 1 punkt.
5. Aby zdać część pisemną egzaminu musisz uzyskać co najmniej 20 punktów.
6. Czytaj uważnie wszystkie zadania.
7. Rozwiązania zaznaczaj na KARCIE ODPOWIEDZI długopisem lub piórem z czarnym tuszem/atramentem.
8. Do każdego zadania podane są cztery możliwe odpowiedzi: A, B, C, D. Odpowiada im następujący układ krerek w KARCIE ODPOWIEDZI:

A	B	C	D
---	---	---	---

9. Tylko jedna odpowiedź jest poprawna.
10. Wybierz właściwą odpowiedź i zamaluj kratkę z odpowiadającą jej literą – np., gdy wybrałeś odpowiedź „A”:

■	B	C	D
---	---	---	---

11. Staraj się wyraźnie zaznaczać odpowiedzi. Jeżeli się pomylisz i błędnie zaznaczysz odpowiedź, otocz ją kółkiem i zaznacz odpowiedź, którą uważasz za poprawną, np.

○■	B	C	■
----	---	---	---

12. Po rozwiązaniu testu sprawdź, czy zaznaczyłeś wszystkie odpowiedzi na KARCIE ODPOWIEDZI i wprowadziłeś wszystkie dane, o których mowa w punkcie 2 tej instrukcji.

Pamiętaj, że oddajesz przewodniczącemu zespołu nadzorującego tylko KARTĘ ODPOWIEDZI.

Powodzenia!

* w przypadku braku numeru PESEL – seria i numer paszportu lub innego dokumentu potwierdzającego tożsamość

Zadanie 1.

Wyłącznie w pozycji siedzącej pacjenta wykonuje się

- A. piaskowanie zębów.
- B. skaling poddziąsłowy.
- C. przymiarkę protez woskowych.
- D. unieruchomienie zębów ligaturą drucianą.

Zadanie 2.

Zabieg polegający na nałożeniu żywicy łączącej w miejscu styku wypełnienia kompozytowego i tkanek zęba po upływie 2-3 tygodni od jego założenia, mający na celu zmniejszenie szpary powstałej na skutek skurczu polimeryzacyjnego wypełnienia, określa się jako

- A. stripping.
- B. polishing.
- C. rebonding.
- D. root planing.

Zadanie 3.

Zabiegiem elektrochirurgicznym polegającym na bezkrwawym przecinaniu tkanek za pomocą elektrody nożowej, stosowanym w celu podcięcia niskiego przyczepu przerośniętego wędzidełka wargi górnej, jest

- A. elektrotomia.
- B. elektrofulguracja.
- C. elektrokoagulacja.
- D. elektrodessykcja.

Zadanie 4.

Asystując podczas zabiegu założenia wypełnienia kompozytowego, do etapu wytrawienia szkliwa należy podać

- A. 0,2% chlorheksydyne.
- B. 10% kwas cytrynowy.
- C. 30% nadtlenek wodoru.
- D. 37% kwas ortofosforowy.

Zadanie 5.

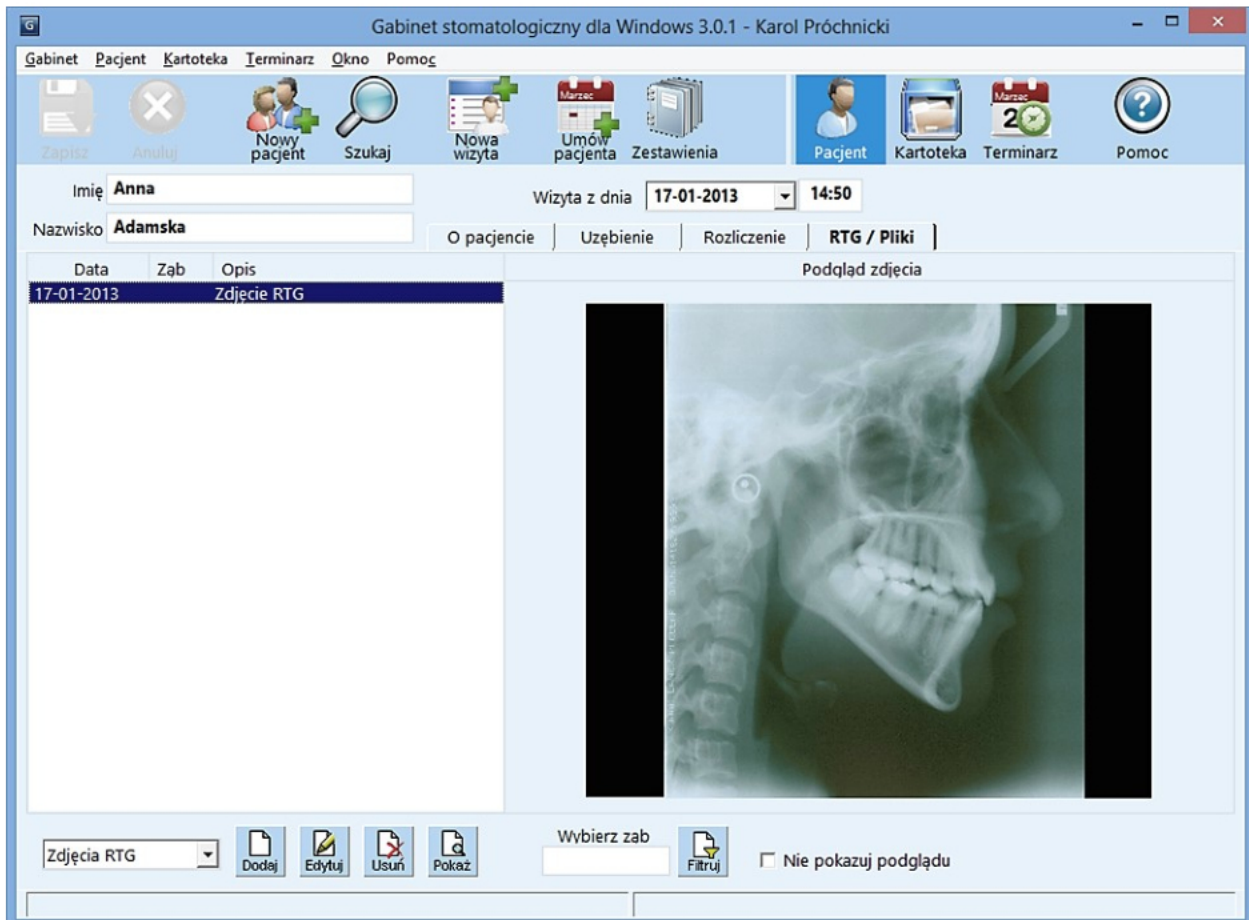
Wskaż obowiązującą kolejność czynności wykonywanych przez lekarza dentystę przed założeniem wypełnienia kompozytowego.

- A. Nakładanie systemu wiążącego, płukanie, wytrawianie, polimeryzacja.
- B. Wytrawianie, nakładanie systemu wiążącego, płukanie, polimeryzacja.
- C. Wytrawianie, płukanie, nakładanie systemu wiążącego, polimeryzacja.
- D. Nakładanie systemu wiążącego, wytrawianie, polimeryzacja, płukanie.

Zadanie 6.

U pacjenta ze zdiagnozowaną epilepsją w trakcie zabiegu wystąpił częściowy napad padaczki. W tej sytuacji jest konieczne

- podjęcie resuscytacji.
- podanie dożylnie adrenaliny.
- usunięcie z jamy ustnej ciał obcych.
- ochronienie pacjenta przed utratą ciepła.

Zadanie 7.

Przedstawiony na rysunku skan fragmentu e-kartoteki pacjenta przedstawia zdjęcie

- zgrzyzowe.
- czołowa.
- cefalometryczne.
- pantomograficzne.

Zadanie 8.

Która płaszczyzna przebiega przez punkt glabella i jest równoległa do płaszczyzny oczodołowej Simona?

- Pozioma.
- Czołowa.
- Zgrzyzowa.
- Strzałkowa.

Zadanie 9.

Wykonując u pacjenta lakowanie zęba mlecznego, po oczyszczeniu, wypłukaniu i osuszeniu bruzd tego zęba, należy je następnie

- A. pogłębić wiertłem.
- B. pokryć lakiem szczelinowym.
- C. naświetlić lampą polimeryzacyjną.
- D. wytrawić 37% kwasem ortofosforowym.

Zadanie 10.

Preparat, którego głównym składnikiem jest węglan wapnia, należy zastosować podczas zabiegu

- A. kiretażu.
- B. lapisowania.
- C. piaskowania.
- D. ozonoterapii.

Zadanie 11.

Pacjentom z przebarwieniami tetracyklinowymi zębów zaleca się

- A. założenie licówek na korony zębów.
- B. pokrycie koron zębów glassjonomerem.
- C. wykonywanie okładów z wody utlenionej.
- D. wygładzanie ostrych brzegów koron zębów.

Zadanie 12.

Do usunięcia złogów poddziąsłowych zlokalizowanych na powierzchniach mezjalnych zębów trzonowych należy użyć kirety Gracey

- A. 1/2
- B. 9/10
- C. 11/12
- D. 13/14

Zadanie 13.

Przygotowując pierwszą warstwę silikonowego wycisku dwuwarstwowego metodą ręczną, należy

- A. zarobić składniki masy w misce gumowej plastikowym mieszadłem.
- B. zmieszać w pistolecie do mas silikonowych masę o konsystencji light body.
- C. zagnieść palcami pastę bazową i katalizator do uzyskania masy o jednorodnej konsystencji.
- D. zmieszać łopatką na bloczku papierowym odcinki pasty i katalizatora o jednakowej długości.

Zadanie 14.

Który materiał ma zastosowanie w leczeniu biologicznym miazgi zębów?

- A. Kompomer.
- B. Glasjonomer.
- C. Cement fosforanowy.
- D. Wodorotlenek wapnia.

Zadanie 15.

Który lek jest składnikiem uszczelniającej pasty endodontycznej Endomethasone N?

- A. Etanol.
- B. Evicrol.
- C. Endosal.
- D. Eugenol.

Zadanie 16.

Metalową klamrę koferdamu bezpośrednio po zabiegu należy

- A. umyć pod bieżącą wodą.
- B. zanurzyć w spirytusie skażonym.
- C. zanurzyć w roztworze preparatu dezynfekcyjnego.
- D. przetrzeć chusteczką nasączoną środkiem do dezynfekcji.

Zadanie 17.


Sporządzając zapotrzebowanie na materiał stomatologiczny do pobrania kęska zgryzowego, należy uwzględnić

- A. wosk modelowy.
- B. masę alginatową.
- C. kalkę zwarciovą.
- D. gips dentystyczny.

Zadanie 18.

Przedstawiona na ilustracji okrągła podkładka na części pracującej instrumentu endodontycznego to

- A. finger.
- B. plugger.
- C. endogrip.
- D. endostop.

**Zadanie 19.**

Instrumentem przeznaczonym do zabiegu wypełniania kanału korzeniowego metodą bocznej kondensacji gutaperki jest

- A. pilnik H.
- B. spreader.
- C. wiertło Gates.
- D. poszerzacz K.

Zadanie 20.

Wskaż instrument endodontyczny służący do wprowadzenia pasty uszczelniającej do kanału korzeniowego.



A.



B.



C.



D.

Zadanie 21.

Który test przeznaczony jest do codziennej kontroli sterylizatorów parowych przed rozpoczęciem ich rutynowej pracy w celu weryfikacji mechanicznej sprawności i szczelności urządzenia oraz zdolności penetracji pary wodnej w sterylizowane wsady?

- A. Attest.
- B. Bowie&Dick'a.
- C. Taśma sterylizacyjna.
- D. Wieloparametrowy test paskowy.

Zadanie 22.

Gabinet Stomatologiczny dla Windows 3.0.2 - Karol Próchnicki

Gabinet Pacjent Kartoteka Terminarz Okno Pomoc

Zapisz Anuluj Nowy pacjent Szukaj Nowa wizyta Umów pacjenta Zestawienia Pacjent Kartoteka Terminarz Pomoc

Imię **Anna** Wizyta z dnia **17-01-2013** **14:50**

Nazwisko **Adamska** O pacjencie Uzębienie **Dokumentacja** Rozliczenie RTG / Pliki

Karta pacjenta
Karta wizyty

Otwórz
Drukuj
Podpisz

Gabinet stomatologiczny "Duo-Dent"
ul. Piastów 26/66
40-866 Katowice
tel.

Strona: 1

KARTA WIZYTY

Pacjent: Adamska Anna Data wizyty: 17-01-2013
PESEL: 74031011123 Lekarz: Karol Próchnicki
Telefon: 454 11 11 Nr karty: 0005

18	17	16	15	14	13	12	11	21	22	23	24	25	26	27	28	17	leczenie kanałowe
48	47	46	45	44	43	42	41	31	32	33	34	35	36	37	38	37	wypełnienie stałe

Ząb Czynności i opis wizyty

wizyta uwagi
Przeгляд jamy ustnej

Który zapis rozpoznania jest zgodny z przedstawionym na rysunku diagramem zębowym w karcie wizyty pacjentki?

- Górny lewy drugi trzonowiec wypełniony na powierzchni językowej i mezialnej, dolny lewy drugi trzonowiec leczony kanałowo.
- Górny lewy drugi trzonowiec wypełniony na powierzchni żującej i mezialnej, dolny prawy drugi trzonowiec leczony kanałowo.
- Górny prawy drugi trzonowiec leczony kanałowo, dolny lewy drugi trzonowiec wypełniony na powierzchni okluzyjnej i dystalnej.
- Górny prawy drugi trzonowiec leczony kanałowo, dolny lewy drugi trzonowiec wypełniony na powierzchni okluzyjnej i mezialnej.

Zadanie 23.

Wycisk alginatowy należy przetransportować do pracowni techniki dentystycznej

- suchy, w torebce strunowej.
- wilgotny, w torebce strunowej.
- suchy, w pojemniku plastikowym.
- w pojemniku z solą fizjologiczną.

Zadanie 24.

Ilustracja przedstawia etapy higienicznej dezynfekcji rąk według techniki Ayliffe'a. Wykonanie całej procedury powinno trwać

- A. 6 sekund.
- B. 10-20 sekund.
- C. najwyżej 25 sekund.
- D. minimum 30 sekund.

**Zadanie 25.**

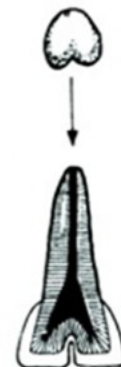
Przeźrzeń zawarta między płaszczyzną oczodołową Simona a płaszczyzną Kantorowicza-Izarda, służąca do analizy profilu twarzy po ukończeniu 7-go roku życia, jest nazywana polem

- A. anatomicznym.
- B. biometrycznym.
- C. morfologicznym.
- D. cefalometrycznym.

Zadanie 26.

Przedstawioną na rysunku nieprawidłowość zębową określa się jako ząb

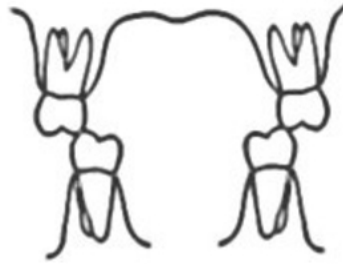
- A. zlany.
- B. zrośnięty.
- C. bliźniaczy.
- D. nadliczbowy.



Zadanie 27.

Którą wadę zgryzu przedstawia rysunek?

- A. Progenię.
- B. Retrogenię.
- C. Zgryz głęboki.
- D. Zgryz przewieszony.

**Zadanie 28.**

Oblicz wartość wskaźnika PUWz u dorosłego pacjenta, u którego stwierdzono:

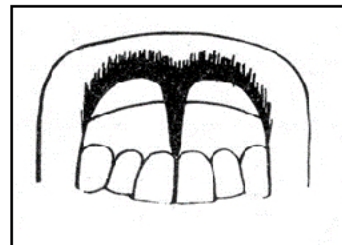
- 2 zęby z próchnicą na powierzchni wargowej,
- 2 zęby z próchnicą na powierzchni zgryzowo-dystalnej,
- 2 zęby z niedorozwojem szkliska,
- 1 ząb usunięty,
- 2 zęby z amalgamatem.

- A. 3
- B. 7
- C. 9
- D. 11

Zadanie 29.

Który typ wędzidełka wargi górnej przedstawia rysunek?

- A. Dziaśłowy.
- B. Śluzówkowy.
- C. Brodawkowy.
- D. Zredukowany.

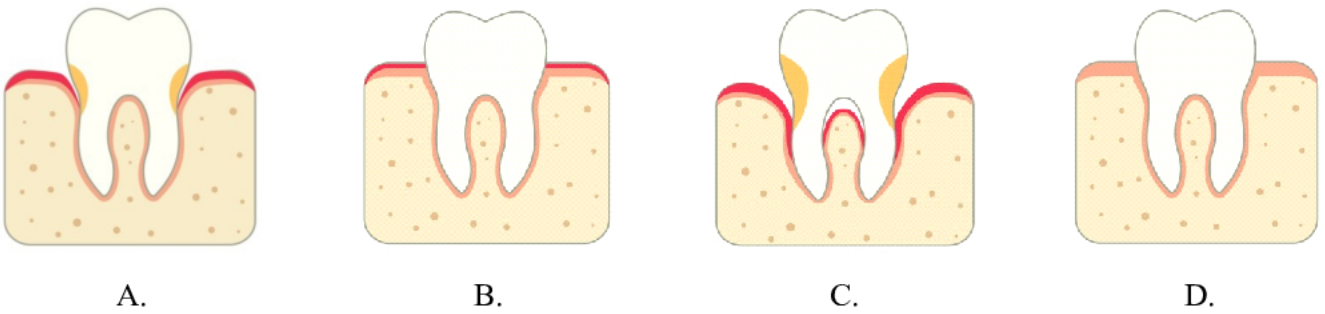
**Zadanie 30.**

Urządzeniem służącym do obiektywnej oceny ruchomości zębów oraz implantów, wykorzystywanym w periodontologii, implantologii, ortodoncji i traumatologii, jest

- A. Unistom.
- B. Periotest.
- C. Pulp Tester.
- D. Diagnodent.

Zadanie 31.

Najbardziej zaawansowany etap zaników przyzębia przedstawiono na rysunku oznaczonym literą

**Zadanie 32.**

U pacjenta podczas badania przedmiotowego stwierdzono: odwrotny nagryz od przyśrodkowego siekacza do ostatniego trzonowca połowy szczęki, linia symetrii jest zachowana, natomiast w rysach twarzy występuje lekkie zapadnięcie policzka i wargi górnej oraz uwypuklenie wargi dolnej po stronie zaburzonej. Wyniki badania pozwalają na zdiagnozowanie zgryzu

- A. przewieszzonego.
- B. otwartego bocznego.
- C. głębokiego częściowego.
- D. krzyżowego całkowitego.


Zadanie 33.

W celu dopasowania do zgryzu powierzchni okluzyjnej wypełnienia, nadania jej naturalnego kształtu i wypolerowania należy przygotować:

- A. taśmę ścierną, lusterko, prostnicę na mikrosilnik.
- B. nakładacz, lusterko, pilniki wolframowe, kątnicę Profin.
- C. kalkę w płynie, wiertło szczelinowe z węglików spiekanych.
- D. kalkę zgryzową, wiertło diamentowe, pastę polerską, gumkę.

Zadanie 34.

Do korekty zgryzu po zalakowaniu zęba należy zastosować wiertło przedstawione na rysunku oznaczonym literą



Zadanie 35.

„Pacjentowi należy pobrać wycisk podstawowy masą o gęstej konsystencji, a po jego odpowiednim opracowaniu należy wykonać na jego bazie wycisk uzupełniający (korekcyjny) z zastosowaniem masy o rzadkiej konsystencji.”

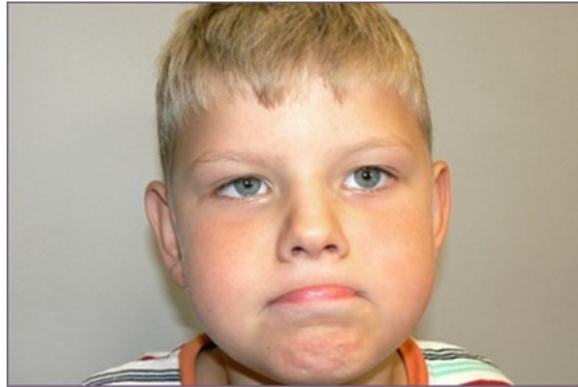Opis dotyczy pobierania wycisku

- A. orientacyjnego alginatowego.
- B. czynnościowego silikonowego.
- C. dwuwarstwowego dwufazowego.
- D. dwuwarstwowego jednofazowego.

Zadanie 36.

Ilustracja przedstawia pacjenta prezentującego ćwiczenie mięśniowe zalecane przy zaburzeniach

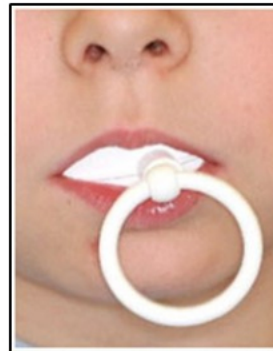
- A. dotylnych.
- B. pionowych.
- C. doprzecznych.
- D. poprzecznych.



Zadanie 37.

Który aparat ortodontyczny prosty, stosowany do ćwiczeń wzmacniających mięśnie warg i policzków, jest zaprezentowany na ilustracji?

- A. Retainer.
- B. Krążek Friela.
- C. Płytkę podniebienną.
- D. Płytkę przedsionkową.



Zadanie 38.

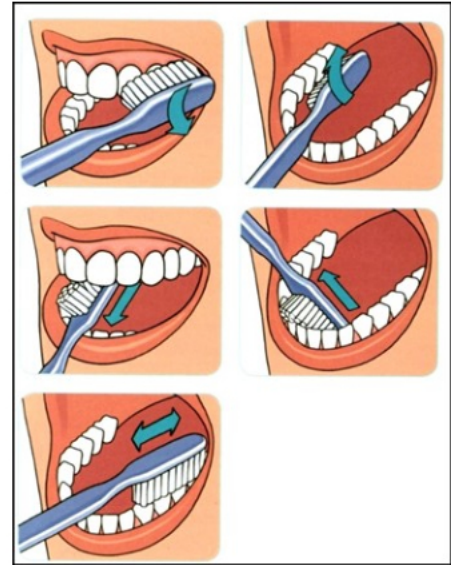
Pacjenci, u których występują ubytki erozyjne szkliwa pochodzenia egzogenne, wynikające ze stosowania nieprawidłowej diety, powinni unikać produktów takich jak:

- A. mleko niepasteryzowane, ser żółty.
- B. sok marchewkowy, orzechy, oliwa.
- C. warzywa korzeniowe, mleko, kasze.
- D. sok pomarańczowy, napoje energetyzujące.

Zadanie 39.

Którą metodę szczotkowania zębów przedstawiają rysunki?

- A. Roll.
- B. Fonesa.
- C. Chartersa.
- D. Hirschfelda.

**Zadanie 40.**

Oczyszczanie powierzchni przydziąsłowej zębów przy użyciu szczoteczki przedstawionej na ilustracji stosuje się w metodzie szczotkowania

- A. roll.
- B. solo.
- C. Bassa.
- D. Fonesa.

