

Nazwa kwalifikacji: **Świadczenie usług medycznych w zakresie diagnostyki obrazowej, elektromedycznej i radioterapii**

Oznaczenie kwalifikacji: **MS.19**

Wersja arkusza: **SG**

Czas trwania egzaminu: **60 minut**

MS.19-SG-20.01

EGZAMIN POTWIERDZAJĄCY KWALIFIKACJE W ZAWODZIE

Rok 2020

CZĘŚĆ PISEMNA

**PODSTAWA PROGRAMOWA
2017**

Instrukcja dla zdającego

1. Sprawdź, czy arkusz egzaminacyjny zawiera 9 stron. Ewentualny brak stron lub inne usterki zgłoś przewodniczącemu zespołu nadzorującego.
2. Do arkusza dołączona jest KARTA ODPOWIEDZI, na której w oznaczonych miejscach:
 - wpisz oznaczenie kwalifikacji,
 - zamaluj kratkę z oznaczeniem wersji arkusza,
 - wpisz swój numer PESEL*,
 - wpisz swoją datę urodzenia,
 - przyklej naklejkę ze swoim numerem PESEL.
3. Arkusz egzaminacyjny zawiera test składający się z 40 zadań.
4. Za każde poprawnie rozwiązane zadanie możesz uzyskać 1 punkt.
5. Aby zdać część pisemną egzaminu musisz uzyskać co najmniej 20 punktów.
6. Czytaj uważnie wszystkie zadania.
7. Rozwiązania zaznaczaj na KARCIE ODPOWIEDZI długopisem lub piórem z czarnym tuszem/atramentem.
8. Do każdego zadania podane są cztery możliwe odpowiedzi: A, B, C, D. Odpowiada im następujący układ kratek w KARCIE ODPOWIEDZI:

A	B	C	D
---	---	---	---

9. Tylko jedna odpowiedź jest poprawna.
10. Wybierz właściwą odpowiedź i zamaluj kratkę z odpowiadającą jej literą – np., gdy wybrałeś odpowiedź „A”:

<input checked="" type="checkbox"/>	B	C	D
-------------------------------------	---	---	---

11. Staraj się wyraźnie zaznaczać odpowiedzi. Jeżeli się pomylisz i błędnie zaznaczysz odpowiedź, otocz ją kółkiem i zaznacz odpowiedź, którą uważasz za poprawną, np.

<input checked="" type="checkbox"/>	B	C	<input checked="" type="checkbox"/>
-------------------------------------	---	---	-------------------------------------

12. Po rozwiązaniu testu sprawdź, czy zaznaczyłeś wszystkie odpowiedzi na KARCIE ODPOWIEDZI i wprowadziłeś wszystkie dane, o których mowa w punkcie 2 tej instrukcji.

Pamiętaj, że oddajesz przewodniczącemu zespołu nadzorującego tylko KARTĘ ODPOWIEDZI.

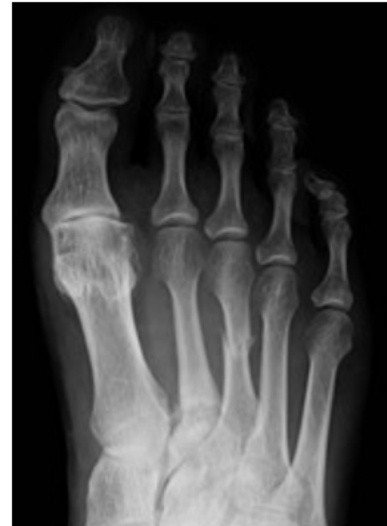Powodzenia!

* w przypadku braku numeru PESEL – seria i numer paszportu lub innego dokumentu potwierdzającego tożsamość

Zadanie 1.

Na radiogramie stopy uwidocznione jest złamanie trzonu

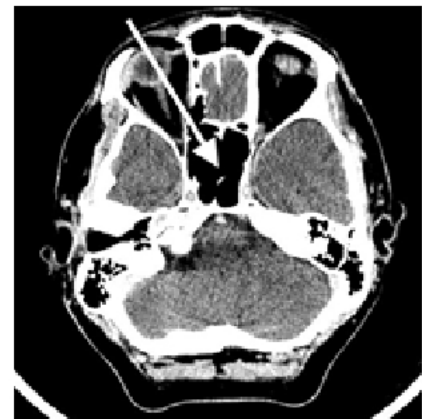
- A. II kości śródstopia.
- B. III kości śródstopia.
- C. paliczka bliższego palca II.
- D. paliczka bliższego palca III.



Zadanie 2.

Na radiogramie TK głowy strzałką wskazano

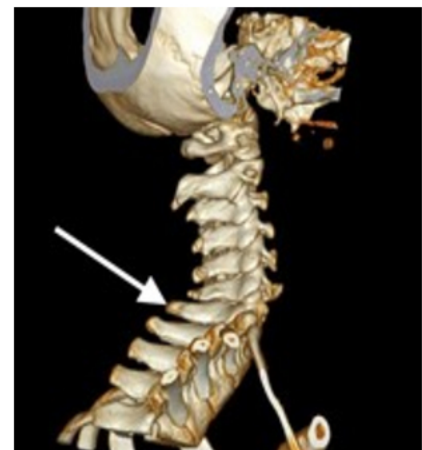- A. zatokę sitową.
- B. zbiornik wielki.
- C. zatokę klinową.
- D. przegrodę nosową.

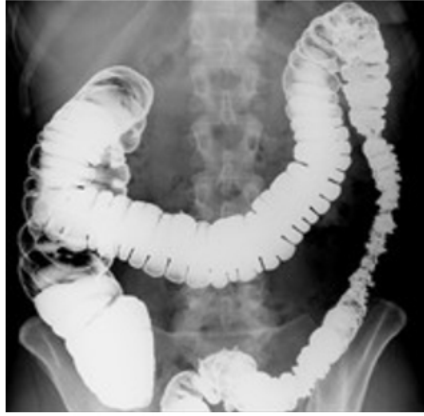

Zadanie 3.

Na obrazie TK kręgosłupa strzałką wskazano wyrostek

- A. żebrowy.
- B. stawowy.
- C. kolczysty.
- D. poprzeczny.



Zadanie 4.

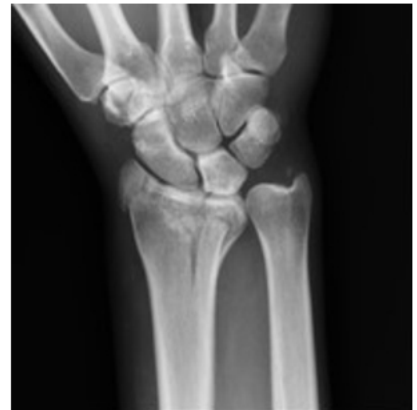Przedstawiony obraz radiologiczny został zarejestrowany podczas badania jelita

- A. cienkiego po doodbytniczym podaniu środka kontrastującego.
- B. grubego po doodbytniczym podaniu środka kontrastującego.
- C. cienkiego po doustnym podaniu środka kontrastującego.
- D. grubego po doustnym podaniu środka kontrastującego.

Zadanie 5.

Na obrazie radiologicznym nadgarstka uwidoczniło się złamanie nasady

- A. dalszej kości łokciowej.
- B. bliższej kości łokciowej.
- C. dalszej kości promieniowej.
- D. bliższej kości promieniowej.

**Zadanie 6.**

Ile razy i jak zmieni się wartość natężenia promieniowania X przy zwiększeniu odległości OF ze 100 cm do 200 cm?

- A. Dwukrotnie się zwiększy.
- B. Dwukrotnie się zmniejszy.
- C. Czterokrotnie się zwiększy.
- D. Czterokrotnie się zmniejszy.

Zadanie 7.

Rozpraszanie promieniowania X, w wyniku którego następuje zwiększenie długości fali promieniowania, to zjawisko

- A. Boltzmana.
- B. Comptona.
- C. Maxwella.
- D. Bragga.

Zadanie 8.

Folia wzmacniająca umieszczona w kasecie rentgenowskiej emituje pod wpływem promieniowania X światło

- A. widzialne, wymagające zwiększenia dawki promieniowania do wykonania badania.
- B. widzialne, umożliwiające zmniejszenie dawki promieniowania do wykonania badania.
- C. ultrafioletowe, wymagające zwiększenia dawki promieniowania do wykonania badania.
- D. ultrafioletowe, umożliwiające zmniejszenie dawki promieniowania do wykonania badania.

Zadanie 9.

Kolonoskopia to badanie, które ma na celu ocenę błony śluzowej

- A. żołądka.
- B. dwunastnicy.
- C. jelita grubego.
- D. jelita cienkiego.

Zadanie 10.

Zdjęcie rentgenowskie nadgarstka w przywiedzeniu dołokciowym jest wykonywane w celu uwidocznienia kości

- A. grochowatej.
- B. haczykowatej.
- C. księżycowatej.
- D. łódeczkowatej.

Zadanie 11.

Pielografia to badanie układu

- A. płciowego.
- B. moczowego.
- C. pokarmowego.
- D. limfatycznego.

Zadanie 12.

Dawka graniczna wyrażona jako dawka skuteczna (efektywna), dla osób zawodowo narażonych na działanie promieniowania jonizującego wynosi w ciągu roku kalendarzowego

- A. 6 mSv
- B. 8 mSv
- C. 15 mSv
- D. 20 mSv

Zadanie 13.

Osłony na gonady dla osób dorosłych powinny posiadać równoważnik osłabienia promieniowania nie mniejszy niż

- A. 1,00 mm Pb
- B. 0,75 mm Pb
- C. 0,50 mm Pb
- D. 0,35 mm Pb

Zadanie 14.

W celu maksymalnego ograniczenia dawki promieniowania badanie rentgenowskie u dzieci należy wykonać

- A. z kratką przeciwrozproszeniową i przy zwiększonej filtracji.
- B. z kratką przeciwrozproszeniową i przy zmniejszonej filtracji.
- C. bez kratki przeciwrozproszeniowej i przy zwiększonej filtracji.
- D. bez kratki przeciwrozproszeniowej i przy zmniejszonej filtracji.

Zadanie 15.

W którym okresie ciąży wykonanie u kobiety zdjęcia rentgenowskiego klatki piersiowej jest najbardziej szkodliwe dla płodu?

- A. Między 3 a 12 tygodniem ciąży.
- B. Między 13 a 18 tygodniem ciąży.
- C. Między 19 a 25 tygodniem ciąży.
- D. Między 26 a 40 tygodniem ciąży.

Zadanie 16.

Powierzchnia gabinetu rentgenowskiego, w którym zainstalowany jest aparat rentgenowski wyposażony w oddzielną lampę, **nie może być** mniejsza niż

- A. 10 m²
- B. 15 m²
- C. 18 m²
- D. 20 m²

Zadanie 17.

Miejszem wykonania pomiaru densytometrycznego z kości przedramienia jest

- A. koniec dalszy kości promieniowej strony dominującej.
- B. środek trzonu kości promieniowej strony dominującej.
- C. koniec dalszy kości promieniowej strony niedominującej.
- D. środek trzonu kości promieniowej strony niedominującej.

Zadanie 18.

Testy podstawowe z zakresu geometrii pola rentgenowskiego, przeznaczone do sprawdzenia zgodności pola wiązki promieniowania rentgenowskiego z symulacją świetlną, są wykonywane raz

- A. w roku.
- B. w kwartale.
- C. w miesiącu.
- D. w tygodniu.

Zadanie 19.

Zgodnie z obowiązującą procedurą radiologiczną zdjęcie jamy brzusznej przy podejrzeniu zapalenia nerek zostanie wykonane w projekcji

- A. PA na leżąco.
- B. AP na leżąco.
- C. PA na stojąco.
- D. AP na stojąco.

Zadanie 20.

Które badanie, zgodnie z zakresem kompetencji, może samodzielnie wykonać technik elektroradiolog?

- A. Pielografię.
- B. Bronchoskopię.
- C. Rentgenowskie jednokontrastowe żołądka.
- D. Rentgenowskie klatki piersiowej z kontrastem.

Zadanie 21.

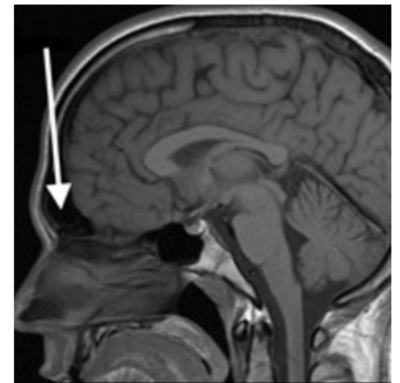Do zadań technika elektroradiologa w pracowni hemodynamicznej należy

- A. ustalanie ilości kontrastu.
- B. podanie operatorowi cewnika.
- C. dokumentowanie obrazów ICUS.
- D. przygotowanie stolika zabiegowego.

Zadanie 22.

Na obrazie rezonansu magnetycznego głowy strzałką wskazano zatokę

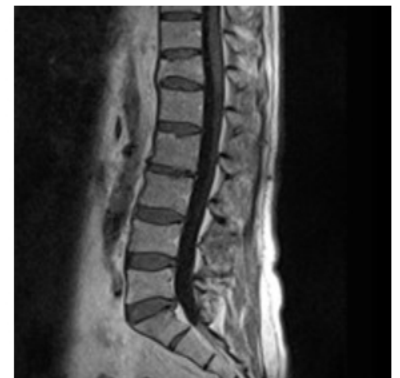- A. klinową.
- B. czołową.
- C. strzałkową.
- D. szczękową.



Zadanie 23.

Na obrazie uwidoczniono złamanie kompresyjne kręgu

- A. L1
- B. L2
- C. Th11
- D. Th12



Zadanie 24.

W obrazowaniu MR wykorzystuje się moment magnetyczny

- A. protonów.
- B. neutronów.
- C. pozytonów.
- D. elektronów.

Zadanie 25.

Jednostką indukcji magnetycznej jest

- A. om (Ω)
- B. tesla (T)
- C. kulomb (C)
- D. weber (Wb)

Zadanie 26.

Zgodnie z procedurą wzorcową w badaniu MR należy ułożyć pacjenta na brzuchu do diagnostyki

- A. jamy brzusznej.
- B. stawu barkowego.
- C. kręgosłupa szyjnego.
- D. gruczołu piersiowego.

Zadanie 27.

Parametrem krwi, który powinien zostać oznaczony u pacjenta przed wykonaniem badania MR z kontrastem, jest

- A. bilirubina.
- B. kreatynina.
- C. fibrynogen.
- D. hemoglobina.

Zadanie 28.

Technik elektroradiolog do badania MR kręgosłupa lędźwiowego powinien ułożyć pacjenta:

- A. na plecach, głową do magnesu, ręce za głową.
- B. na brzuchu, nogami do magnesu, ręce za głową.
- C. na plecach, głową do magnesu, ręce wzdłuż tułowia.
- D. na brzuchu, nogami do magnesu, ręce wzdłuż tułowia.

Zadanie 29.

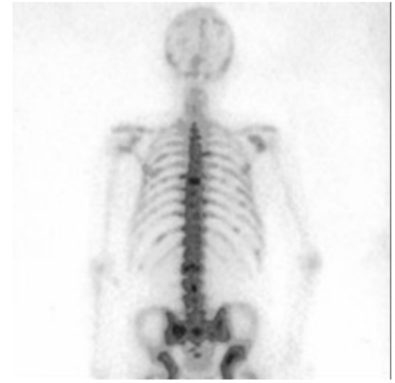
Podczas badania gammakamerą źródłem promieniowania jest

- A. pacjent.
- B. detektor.
- C. kolimator.
- D. fotonowielacz.

Zadanie 30.

Przedstawiony obraz został zarejestrowany podczas wykonywania

- A. tomografii komputerowej.
- B. badania radioizotopowego.
- C. rezonansu magnetycznego.
- D. pozytonowej tomografii emisyjnej.

**Zadanie 31.**

W celu wykonania badania scyntygraficznego układu kostnego radiofarmaceutyk należy podać pacjentowi

- A. doustnie.
- B. dożylnie.
- C. podskórnie.
- D. domięśniowo.

Zadanie 32.

Który radioizotop jest stosowany w scyntygrafii perfuzyjnej mózgu?

- A. ^{123}J
- B. ^{131}J
- C. $^{94\text{m}}\text{Tc}$
- D. $^{99\text{m}}\text{Tc}$

Zadanie 33.

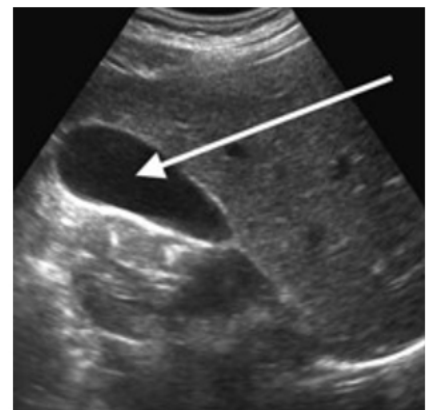
Wskazaniem do zastosowania brachyterapii w leczeniu radykalnym jest rak

- A. nerki.
- B. jajnika.
- C. jamy ustnej.
- D. szyjki macicy.

Zadanie 34.

Na obrazie ultrasonograficznym jamy brzusznej strzałką wskazano

- A. nerkę.
- B. wątrobę.
- C. ogon trzustki.
- D. pęcherzyk żółciowy.



Zadanie 35.

Objawem późnego odczynu popromiennego po teleradioterapii jest

- A. brak apetytu.
- B. zwłóknienie skóry.
- C. wymioty i biegunka.
- D. rumień i swędzenie skóry.

Zadanie 36.

W zapisie EKG zespół QRS odzwierciedla

- A. wyłącznie repolaryzację mięśnia komór.
- B. wyłącznie depolaryzację mięśnia komór.
- C. repolaryzację mięśnia przedsionków i mięśnia komór.
- D. depolaryzację mięśnia przedsionków i mięśnia komór.

Zadanie 37.

W przypadku migotania komór w zapisie EKG występuje

- A. wysoki załamek T.
- B. głęboki załamek Q.
- C. regularna fala sinusoidalna.
- D. nieregularna fala w kształcie sinusoidy.

Zadanie 38.

Standardowe badanie USG średniej wielkości piersi wykonuje się głowicą w zakresie częstotliwości

- A. 0,5-1 MHz
- B. 2-3,5 MHz
- C. 4,5-7 MHz
- D. 7,5-15 MHz

Zadanie 39.

W badaniu EKG odprowadzenie I rejestruje różnicę potencjałów między

- A. prawym a lewym podudziem.
- B. prawym a lewym przedramieniem.
- C. prawym przedramieniem a lewym podudziem.
- D. prawym podudziem a lewym przedramieniem.

Zadanie 40.

W standardowym badaniu EEG elektrody P3, P4 i Pz umieszcza się na skórze głowy pacjenta nad płatami

- A. czołowymi.
- B. potylicznymi.
- C. skroniowymi.
- D. ciemieniowymi.